

Étude critique des indications thérapeutiques dans le fibrome desmoïde : Éviter la radiothérapie.

G. Delepine, Nicole Delepine, E. Guikov, D. Goutallier

www.nicoledelepine.fr

Introduction

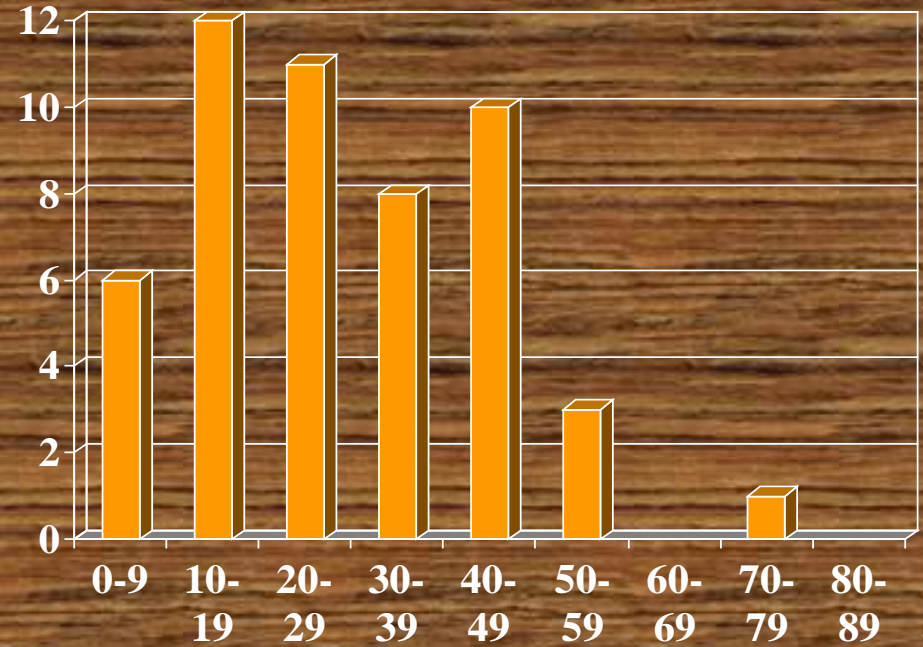
- **La fibromatose agressive est une tumeur bénigne mais dont l'évolution, marquée par des récurrences fréquentes, peut menacer la vie ou un membre.**
- **Dans la littérature le taux de récurrence observé varie entre 20 et 60 %**

Casuistique


De 1981 à 1998,
50 patients souffrant
de FD ont été traités
et suivis par l'équipe
âge moyen : 28 ans
(1-70)

30 femmes

20 hommes.

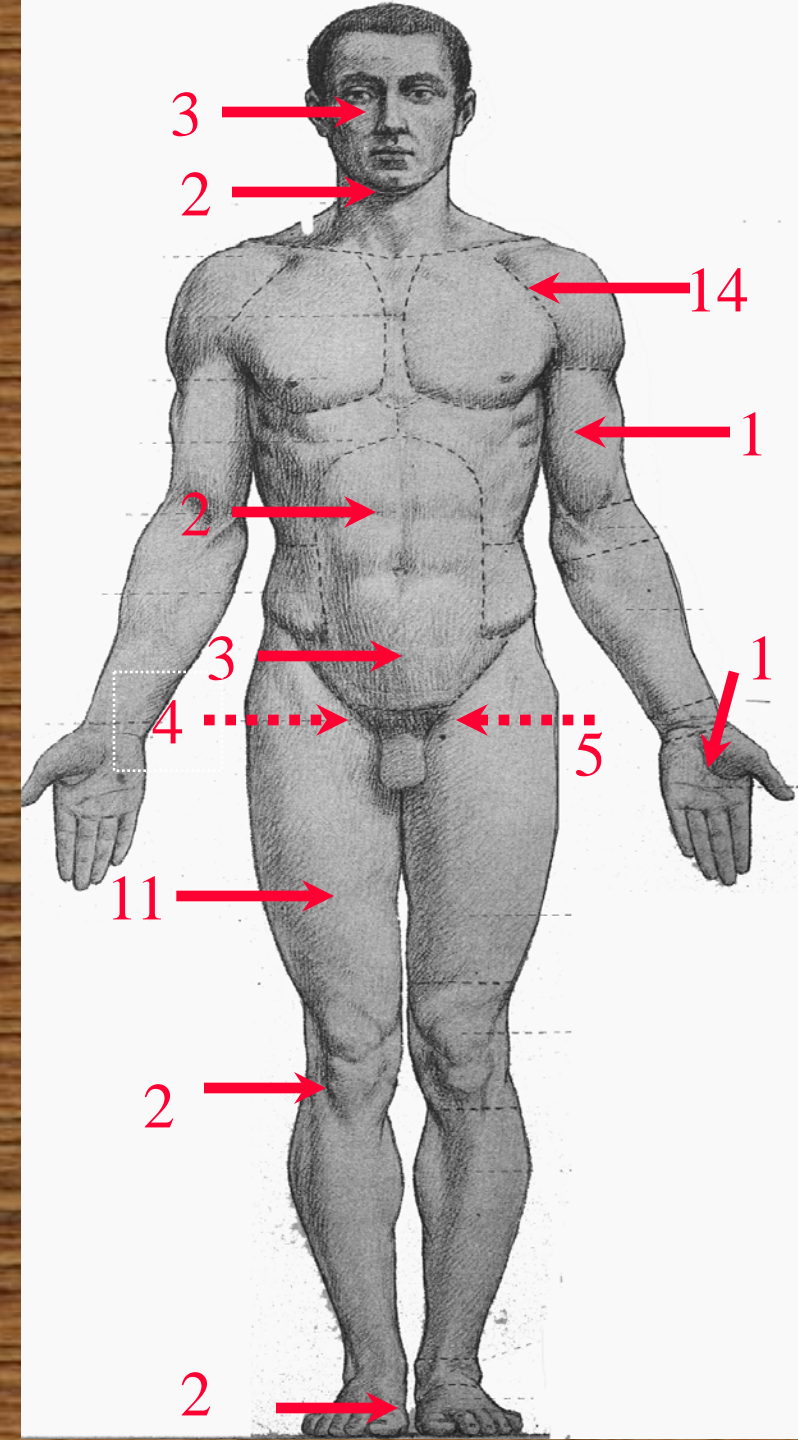


Age lors du diagnostic

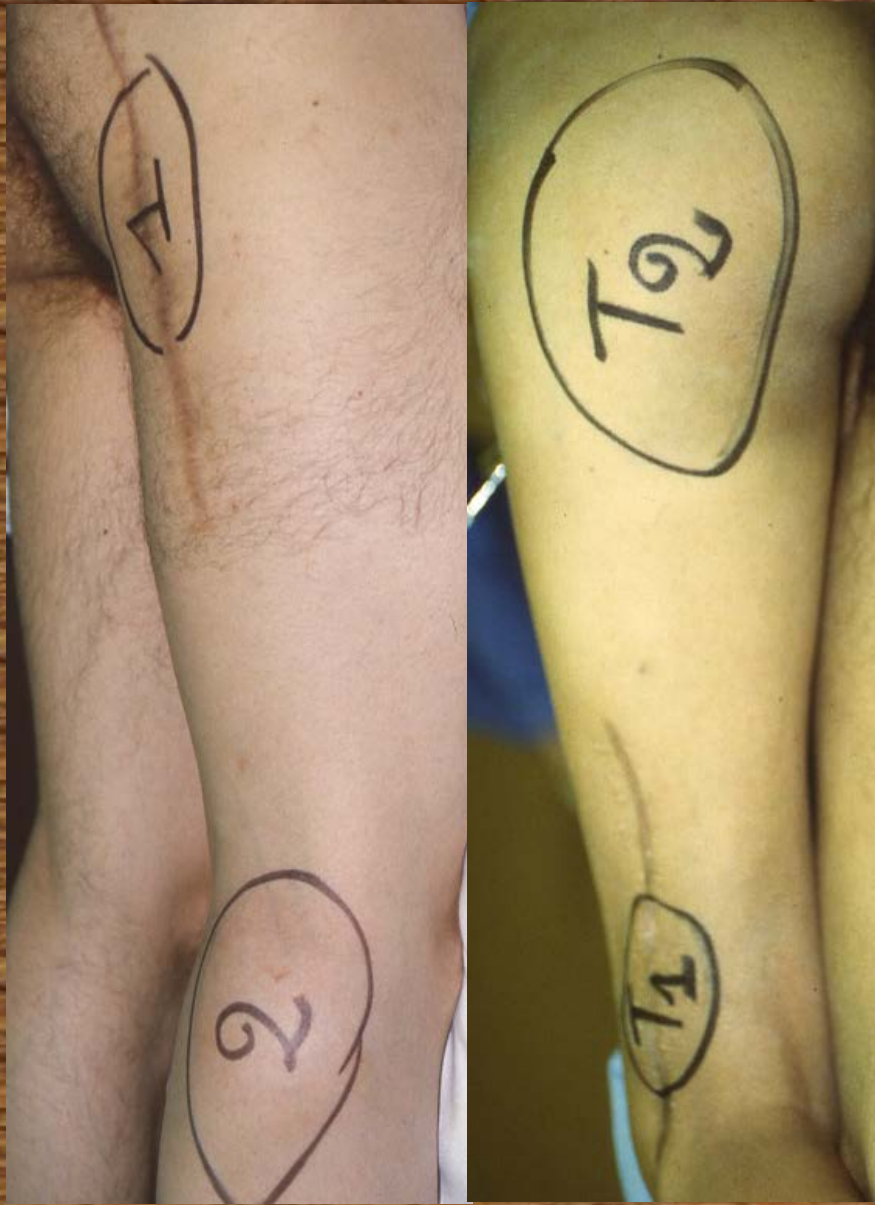

Localisations observées

- tête et cou (5)
- membre supérieur (17)
 - tronc (9)
- membre inférieur (19)



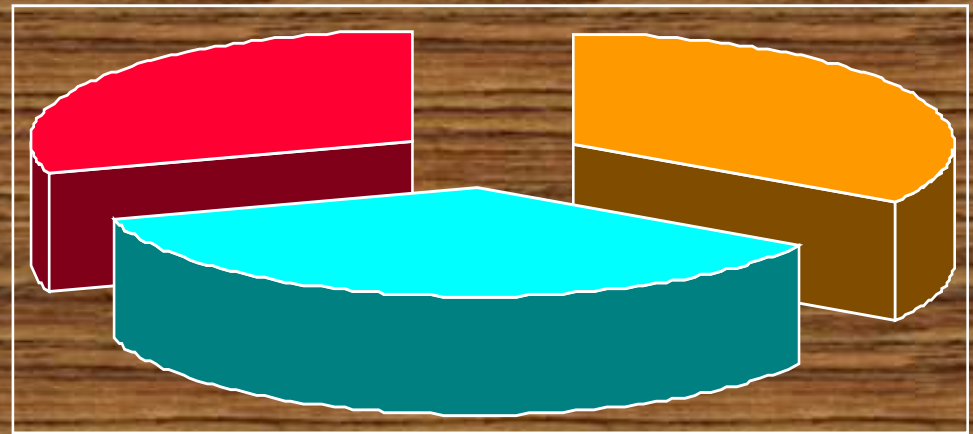
Atteintes multifocales



- Lors de leur prise en charge cinq malades présentaient des localisations multiples:
- 4 atteintes simultanées de la fesse et du genou
- Une localisation de la cuisse et de l'espace sous péritonéal

Circonstances de prise en charge

- 17 patients ont été vus de 1ère main
- 33 ont été admis pour récurrence
 - dont 18 après chirurgie seule
 - 15 après chirurgie+ radiothérapie



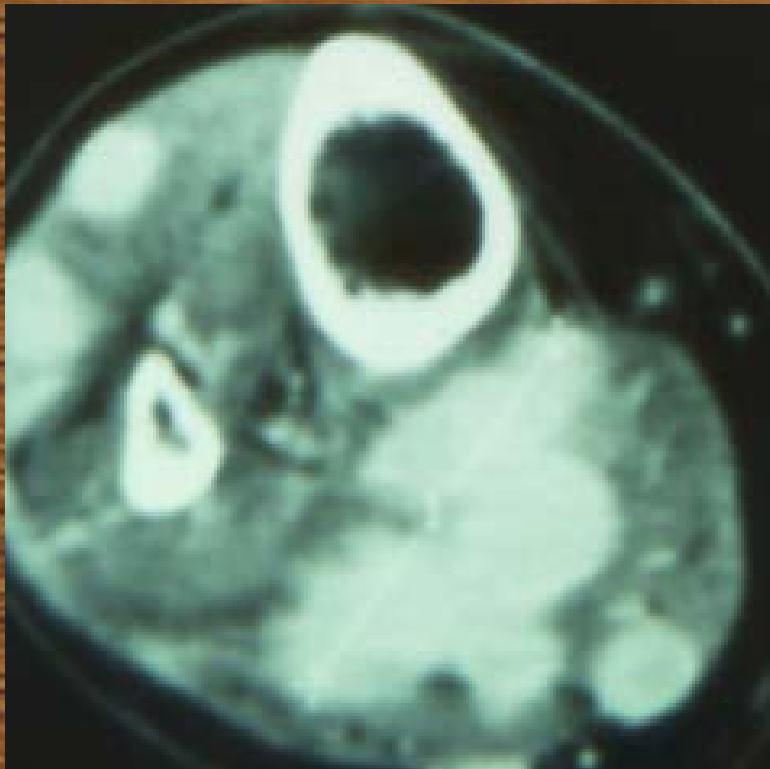But du traitement chirurgical

La chirurgie visant à réaliser une exérèse monobloc extratumorale a été pratiquée dans tous les cas lorsqu'elle ne paraissait pas exposer à des séquelles fonctionnelles.

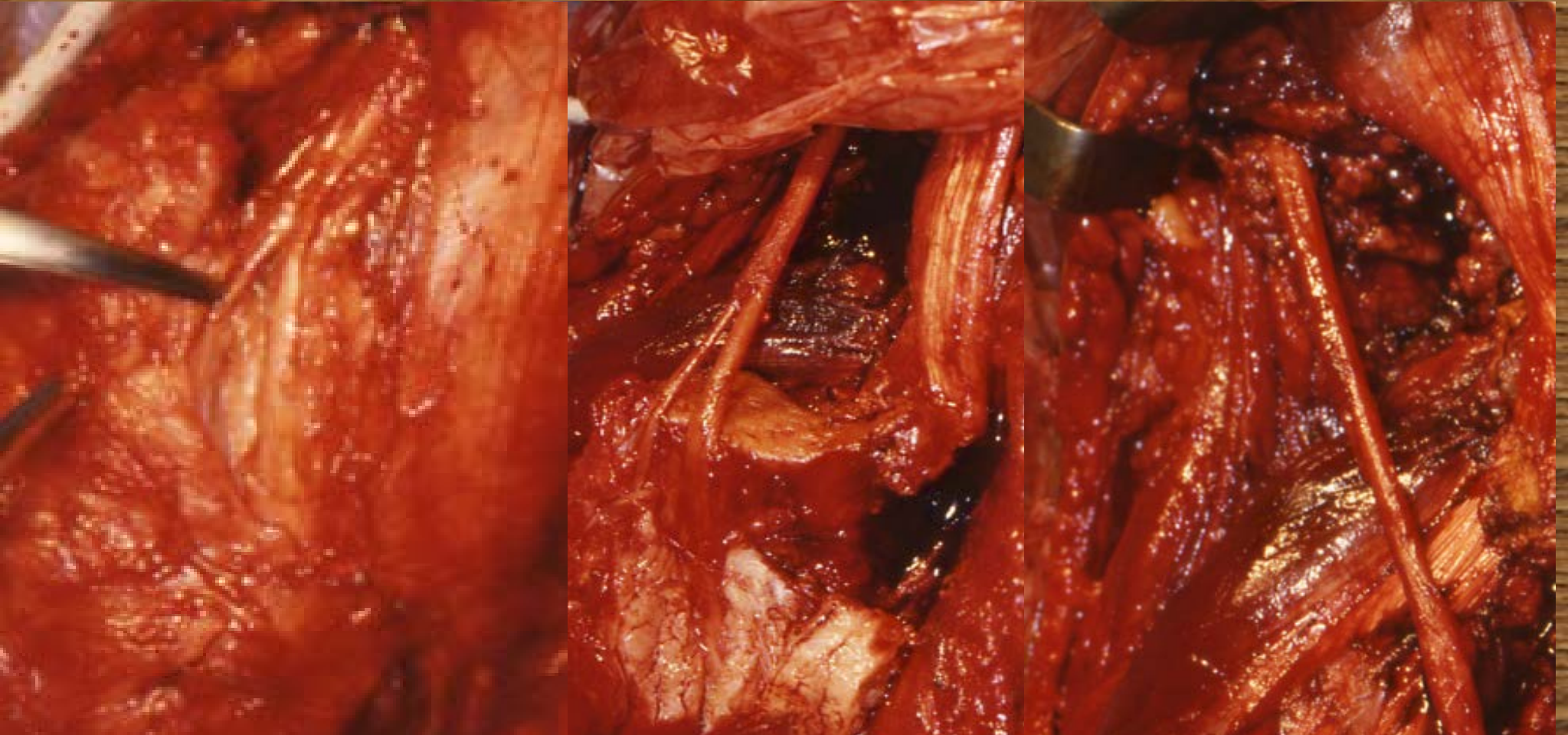
En pratique les conditions locales n'ont permis une **résection monobloc extratumorale** que dans 22 cas.

En cas de résection dangereuse pour le membre

**Les 28 autres patients ont été traités par
exérèse aussi complète que possible mais
non mutilante.**



Fibromatose englobant le sciatique

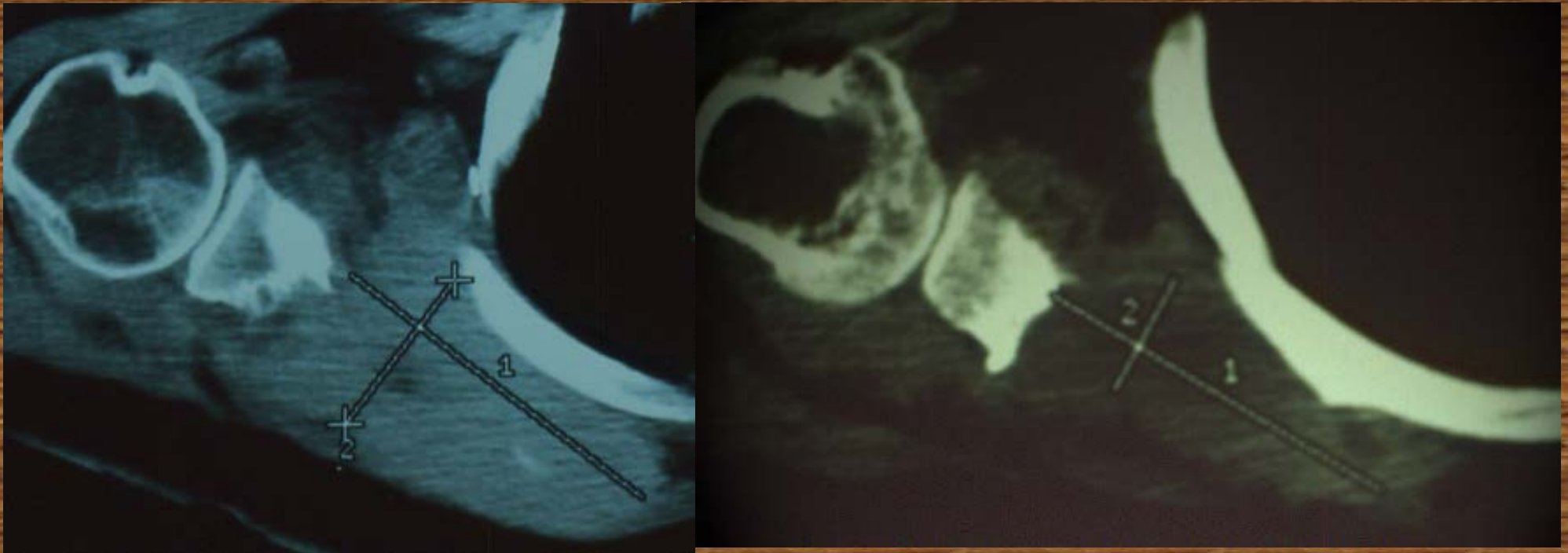

Lorsque le fibrome englobait un élément noble vasculaire ou nerveux l'exérèse a été réalisée par fragmentation.

Traitements complémentaires

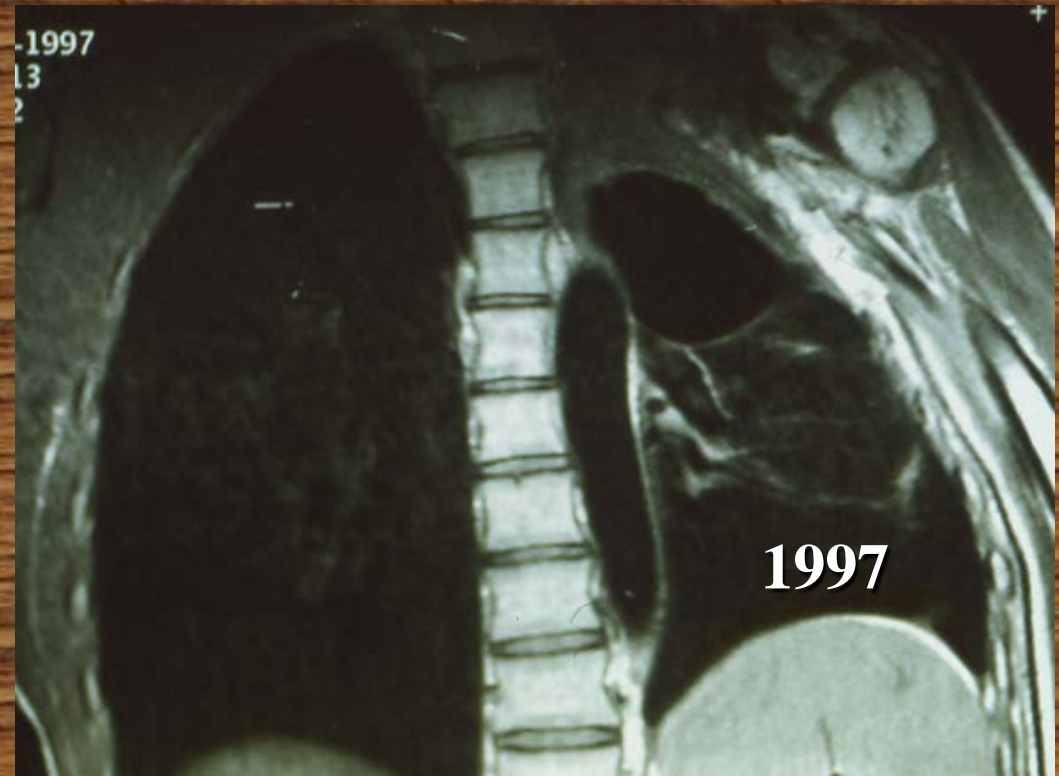
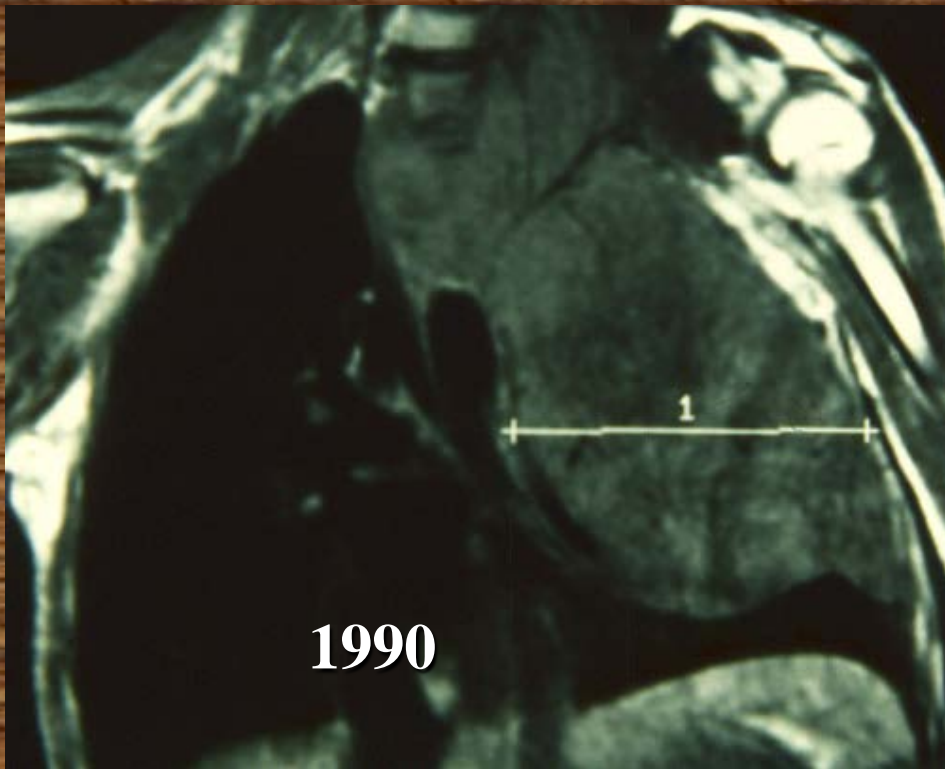
- 14 patients ont reçu une chimiothérapie pré et/ou postopératoire,
- 10 ont été traités par Interféron
 - 9 par Tamoxifène.

Effet de la chimiothérapie



- Malade vue pour récurrence précoce après ablation d'une énorme tumeur pré scapulaire.
- Chimiothérapie de 6 mois.
- Diminution du volume tumoral de 65%

Effacité du Tamoxifène



Malade vu pour récurrence après chirurgie et radiothérapie .jugé inopérable par les chirurgiens thoracique. Mis au tamoxifène

.Lésion stable pendant 1 an

•Poursuite du traitement à la même dose
disparition totale de la tumeur en 1 an.

Rémission stable depuis 8 ans